Aus dem Pathologischen Institut der Universität Basel
(Vorsteher: Prof. Dr. R. Rössle).

Über das Schicksal der Blutversorgung in Schilddrüsen nach Strumektomien.

Mit Bemerkungen über die Bildung der neuen Schilddrüsenkapsel.

Inaugural-Dissertation

zur

Erlangung der Doktorwürde

der

Hohen Medizinischen Fakultät der Universität Basel

vorgelegt von

Hermann Geiger
prakt. Arzt aus Basel.

Mit 4 Abbildungen.

Von der Medizinischen Fakultät Basel genehmigt auf Antrag von Herrn Prof. Dr. R. Rössle.

Berlin 1924.
Druck von L. Schumacher, N 4.

R. UNIV.
BIBLIOTHEEK
LEIDEN

Sonder-Abdruck
aus
„Bruns' Beiträge zur klinischen Chirurgie", Band 133, Heft 4.
(Verlag von Urban & Schwarzenberg, Berlin und Wien.)

Viele Chirurgen aller Nationen haben sich mit der Anatomie der Schilddrüsengegend befaßt, und insbesondere war es die Blutversorgung, die immer wieder erforscht wurde. Die Lösung dieser Frage ist deshalb von großer praktischer Bedeutung, weil in früherer und in neuester Zeit Gefäßunterbindungen an der Schilddrüse ausgeführt wurden. Es ist nicht gleichgültig, ob es im unterbundenen Teil zu einem anämischen oder hämorrhagischen Infarkt kommt, überhaupt zu irgendwelcher Art Nekrose mit den Folgeerscheinungen, nämlich etwaigen Ausfallserscheinungen von seiten der Thyreoidea, oder von seiten der Epithelkörperchen. Diese Gefahren waren besonders naheliegend bei Unterbindung mehrerer Gefäße, oder sogar beider Art. thyr. superiores und beider inferiores.

In der ersten Epoche der Gefäßunterbindung ging man von der Absicht aus, durch Verminderung der Blutzufuhr in der kropfig entarteten Schilddrüse eine Atrophie herbeizuführen.

Dieser Gedanke wurde zu allererst von Veterinären an Pferden in die Tat umgesetzt.

Muys (1629) und Lange (1707) schlugen die Methode auch bei Menschen vor, doch

erst 1813 ligierte Blizzard die Superior zum Zweck der Einleitung einer Atrophie, der Patient ist aber einer Infektion erlegen.

Walther (1814) war erfolgreicher. Er unterband die Superior rechts und nach 14 Tagen auch die linksseitige. Der gefäßreiche Kropf soll kleiner geworden sein.

Porta (1867) schaltet beide Gefäße eines Lappens aus und erzielte ein sehr gutes Resultat. Der Kropf soll bis zur Norm zurückgegangen sein.

In der antiseptischen Ära ging man wieder mit mehr Sicherheit und mit modernerer Technik an die Gefäßtherapie. Vor allem war es Wölfler (1885), der auf Grund von anatomischen Studien und Experimenten an Hunden als Erster es

wagte, sämtliche 4 Arterien zu unterbinden. Er fand genügend Anastomosen der Schilddrüsengefäße mit den umliegenden Organen, so daß nach seiner Ansicht keine Nekrose zu befürchten war. In der Tat wurde an fünf Patienten diese Operation ohne Schädigungen ausgeführt. Ihm folgten Rydygier, Obalinski, Billroth, Enochin, Trendelenburg, Mikulicz u. a.

In allen diesen Fällen mit Unterbindung von 4 Gefäßen erfolgte weder Gangrän, noch Kachexie, noch Tetanie.

Was die Resultate betrifft, war der Erfolg wechselnd, manchmal befriedigend, manchmal mußte später eine Resektion angeschlossen werden. Diese Methode hatte wegen ihrer Unzuverlässigkeit in bezug auf das kosmetische Resultat und wegen der Rezidivgefahr keinen langen Bestand. Sie wurde bald ersetzt durch die Methoden der Exstirpation, der Enukleation und Resektion.

Heute bestehen nur noch zwei Indikationen zur Unterbindung als solche, nämlich die Struma vasculosa (teleangiectodes) und Basedowfälle, bei welchen wegen der Schwere der klinischen Erscheinungen eine Resektion nicht mehr ausgeführt werden darf. Es deckt sich aber in den meisten Fällen die Struma vasculosa mit der Basedowstruma, da sie meist nur das Initialstadium der letzteren bedeutet.

Was wird nun aus der unterbundenen, anämisierten Drüse? Wieviel Arterien darf man ohne Schaden unterbinden?

Bis jetzt existieren wenige Untersuchungen, die die erste Fragestellung betreffen.

Delore und Alamartine haben an Hunden und Kaninchen experimentiert und die Drüsen später histologisch untersucht. Sie fanden wie Wölfler nie Nekrose, dagegen starke Verkleinerung des Organes, Kapselfibrose, subkapsuläre und interstitielle „Zirrhose", Abnahme der soliden Zellhaufen, Tendenz der Follikel zystisch zu werden, Thrombosierung von Gefäßen und Intimawucherungen. Die Zellen der Follikel fanden sie niedriger, das Protoplasma homogen, keine Sekretvakuolen, das Kolloid schien blasser und flüssiger zu sein.

In „Le Goître" von Quervain finden wir spärliche Angaben. Er fand beim Hund Abnahme des Kolloidgehaltes und „Zirrhose" des Organes, doch nach zwei Jahren wieder Restitution infolge des eingetretenen Kollateralkreislaufes.

Beim Menschen fand er, entgegen den Anhängern der Unterbindungstherapie, keine Atrophie bei parenchymatösen Kröpfen, bei Basedow keine sicheren histologischen Veränderungen.

Giordano und Caylor untersuchten an einer großen Zahl von Patienten mit Basedow die Wirkung der Arterienunterbindung auf das histologische Bild der Schilddrüse und auf das klinische Verhalten der Kranken. Sie verglichen Schnitte durch den unligierten Pol mit solchen durch den ligierten Pol und fanden meist Veränderungen im Sinne einer Involution, oder Zeichen verminderter Aktivität der unterbundenen Abschnitte.

Am regelmäßigsten war die Tendenz der Follikel zystisch zu degenerieren und sich mit Kolloid zu überfüllen. Das Epithel, im unligierten Pol hochzylindrisch, war im ligierten ein flach kubisches geworden. Die klinische Besserung, die sich

in Herabsetzung des Stoffwechselquotienten äußerte, war am häufigsten bei den Fällen, die die ausgesprochensten histologischen Veränderungen zeigten.

Über die zulässige Zahl der zu unterbindenden Arterien sind die Meinungen bis heute noch geteilt.

Pettenkofer operierte zuerst 5, dann 19 Patienten mit doppelseitiger Resektion und Unterbindung von 4 Arterien, sah dabei nie eine postoperative Tetanie.

Hotz berichtet von 400 derartigen Operationen mit 2 vorübergehenden Tetanien.

Kreuter beobachtete nach 200 Unterbindungen von 4 Gefäßen keine, Lobenhoffer nach 500 Operationen einmal Tetanie.

Sudeck sah einmal Tetanie nach Unterbindung aller Gefäße, doch ist der Operation eine Röntgenbehandlung vorausgegangen.

De Quervain beobachtete bei 22 Unterbindungen aller 4 Gefäße keine, bei 611 Unterbindungen von 3 und mehr Gefäßen einen Fall leichter Tetanie.

Sie alle sehen in der Unterbindung sämtlicher 4 Hauptarterien der Schilddrüse keine Gefahr.

Kocher, von Eiselsberg, Halsted, Madlener, König, Kummer u. a. halten die Unterbindung sämtlicher Gefäße für unzulässig und gefährlich. Sie machen die Unterbindung für einige Fälle von Tetanie verantwortlich.

So erlebte Kocher einen derartigen Fall im Anschluß an eine Unterbindung aller 4 Arterien.

v. Eiselsberg sah eine Tetanie nach Unterbindung aller 4 Gefäße ohne weiteren Eingriff.

Halsted beobachtete bei 3 Basedowfällen mit Unterbindung von 4 Gefäßen vorübergehende Tetanie. Er unterbindet deshalb nie die Inferior.

Madlener operierte 93 Patienten mit Unterbindung sämtlicher 4 Arterien, dabei erlebte er einmal vorübergehende leichte Tetanie, einmal partielle Nekrose des zurückbleibenden Drüsenrestes ohne spätere Folgen, und einmal Infektion des Drüsenrestes mit nachfolgender schwerer Tetanie mit letalem Ausgang. Auf Grund seiner Erfahrungen unterbindet er nur noch 3—$3^1/_2$ Arterien.

Kummer operierte einen Fall von Hyperthyreoidismus, indem er beide Inferiores und den vorderen Ast beider Superiores ligierte. Nach etwa einem Jahr ergab sich bei der Nachuntersuchung eine ausgesprochene Hypothyreose.

König berichtet von einer Nekrose des Schilddrüsenrestes nach Ligierung aller 4 Gefäße bei einem Arteriosklerotiker.

Kausch, Böse, Lorenz, Schloffer halten die Unterbindung der Inferior nicht für gefahrlos, Sandelin hält sogar die gleichzeitige Unterbindung beider Inferiores für unzulässig, Riedel und Ginsburg sehen eine Arterie zur Ernährung der Epithelkörperchen als genügend an.

Aus dieser freilich nur unvollständigen Zusammenstellung können wir ersehen, daß von einzelnen Chirurgen Tetanien, Nekrosen des Schilddrüsenrestes, Hypofunktion der Thyreoidea als Folgen der Unterbindung aller Gefäße angesehen werden, und wie verschieden die Anschauungen über die Zulässigkeit der Unterbindungen sind.

Wenn auch die Zahl der postoperativen Tetanien in der Literatur eine erhebliche ist, so kann sie nicht der Unterbindung allein zur Last

gelegt werden, da meist eine mehr oder weniger ausgiebige Verkleinerung der Schilddrüse damit verbunden wird und somit die Möglichkeit gleichzeitiger Schädigung oder Entfernung einzelner Epithelkörperchen gegeben ist. Nach eingehenden anatomischen Untersuchungen über die Epithelkörperchen und über postoperative Tetanie kommt Grasmann, dem ich einige Angaben über die postoperative Tetanie entnommen habe, zu folgendem Resultat, was die Unterbindung der Gefäße betrifft:

„Die Unterbindung der Gefäßstämme soll möglichst eingeschränkt werden, die Unterbindung aller 4 Arterien ist zu unterlassen. Mehr wie bisher muß auf die Schonung und Erhaltung der oberen E. K. Gewicht gelegt werden, da ihre Lage in 90% eine konstante ist, während die unteren E. K. sehr variabel liegen. Das sicherste Verfahren, die oberen E. K. zu schonen, ist die Erhaltung des hinteren Astes der Superior. Die postoperative Tetanie hat mit den radikalen Operationsmethoden an Häufigkeit zugenommen. Die Ursache ist nicht durch endogene oder exogene Momente bedingt, sie ist in der Technik gelegen."

Neuere Arbeiten zeigen jedoch, daß bei der postoperativen Tetanie noch andere, bis jetzt nicht zu erklärende Faktoren eine Rolle spielen, wie bei Fällen von Tetanie nach Operationen fern der Thyreoidea, Zusammenhänge der postoperativen Tetanie mit klimatischen Verhältnissen und so fort.

Welche anatomischen Grundlagen berechtigen überhaupt zu diesen Unterbindungen?

Die Gefäßversorgung der Schilddrüse ist sehr genau untersucht worden, doch würde es zu weit führen, alle Arbeiten zu besprechen.

Lange Zeit standen sich zwei Ansichten gegenüber. Nach den einen Autoren, Hyrtl, Anna Begoune, Jäger-Luroth, v. Eiselsberg, Kocher und anderen sind die Schilddrüsenarterien Endarterien, während vorwiegend französische Autoren wie Sappey, Cruveilhier, Bérard-Marchand, Bérard et Destot, Streckeisen (aus Basel) direkte und indirekte Anastomosen festgestellt haben. Durch die Injektionsversuche von Ewald und Fuhr, von Landström, Majo, Latarjet et Alamartine, Delore et Alamartine, Pettenkofer, Enderlen und Hotz, Mastin sind die Anastomosen endgültig klargelegt worden, und es kann zusammenfassend so viel gesagt werden, daß die Schilddrüsenarterien unter sich auf der Drüse selbst weitgehend anastomosieren.

Weiterhin bestehen noch ausgedehnte Anastomosen mit Gefäßen der Nachbarorgane, und zwar mit dem Pharynx, dem Ösophagus, dem Larynx, der Trachea und den vorderen Halsmuskeln. Die Gefäßgeflechte dieser Organe stehen durch Äste der Art. thyreoidea inferior und superior in ausgedehnter Verbindung. Auf Grund dieser zahlreichen Anastomosen

ist es möglich, alle 4 Hauptarterien der Schilddrüse an richtiger Stelle zu unterbinden, ohne die Drüse und die Epithelkörperchen von der Durchblutung auszuschließen. Eigene Injektionsversuche haben alle diese Anastomosen bestätigen können, besonders deutlich an Präparaten, die mit einer Suspension von zerriebenem Quecksilber in Paraffinöl injiziert worden waren (siehe Abb. 1).

Abb. 1. Röntgenaufnahme eines Injektionspräparates des Verzweigungsgebietes der beiden Aa. thyreoid. sup. Beide Superiores sind mit grauem Öl injiziert worden, links ist die Masse bis in die Inferior durch die hintere Längsanastomose durchgegangen.

Bei den Injektionsversuchen an der Leiche läßt uns folgendes unbefriedigt.

Um die praktisch wichtigen Fragen zu beantworten, die sich die Chirurgen gestellt haben, wurde die Gefäßversorgung, die an und für sich die normale war, dahin verändert, daß die Hauptgefäße unterbunden wurden und die normalerweise bestehenden Anastomosen oder nur einzelne derselben ununterbunden blieben. Auf diese Weise konnten alle wichtigen Fragen an der Leiche beantwortet werden, jedoch besagte die Feststellung, daß die Schilddrüse von den retroglandulären Gefäßen genügend durchblutet wird, nichts darüber, welche Gefäßbahnen sich am Lebenden nach der Unterbindung ausbilden, und welchen Weg die Zirkulation endgültig nehmen wird. Sie konnten nur die verschiedenen Möglichkeiten ins Auge fassen. Werden es hauptsächlich die retroglandulären Anastomosen sein (Larynx, Trachea, Pharynx, Ösophagus), die zu definitiven Kollateralen werden, oder sind es die präglandulären (Muskeläste), die vikariierend für die Hauptgefäße eintreten werden?

Zur Lösung dieses Problems müssen wir den Organismus selbst arbeiten lassen, indem wir ihm Zeit geben, nach der Unterbindung der Hauptgefäße aus dem provisorischen Kollateralkreislauf den definitiven entstehen zu lassen.

Bisher liegen noch kaum irgendwelche Nachuntersuchungen an solchen menschlichen Fällen vor, wo früher partielle Thyrektomie mit Gefäßunterbindungen vorgenommen worden sind.

Außer dieser Lücke in unseren Erfahrungen konnte bei gleicher Gelegenheit noch eine andere ausgefüllt werden, nämlich zu untersuchen, auf welche Weise sich die neue Schilddrüsenkapsel an der Resektionsstelle ausbildet und welche Beziehungen sie zur Schilddrüse einerseits, zu den Nachbarorganen andererseits eingeht.

Auf Veranlassung von Herrn Prof. Rössle untersuchte ich 4 Fälle, an denen vor einiger Zeit eine Kropfoperation mit Unterbindungen von Gefäßen vorgenommen war.

Der erste Fall soll nur ein Beitrag zur nachfolgenden Bildung der Kapsel und eventuellen Regeneration der resezierten Drüse sein, ebenso die beiden folgenden. Doch sollen diese letzteren zugleich den definitiv ausgebildeten Kollateralkreislauf demonstrieren.

Beim ersten Fall handelt es sich um eine 78j. Patientin, die infolge Lungenembolie und anschließender Thrombose der rechten Art. pulm. starb. An ihr wurde 8 Monate vorher eine Strumektomie vorgenommen, und zwar wurde die untere Hälfte des rechten Schilddrüsenlappens reseziert (Sektions-Prot. 588/23).

An 2 Stellen im Bereich der Resektionsstelle der Schilddrüse, dort, wo sich für die Betrachtung mit bloßem Auge schon eine deutliche Bindegewebskapsel ausgebildet hat, wurde Material zur mikroskopischen Untersuchung entnommen und mit den üblichen Färbungen untersucht.

Es ergibt sich entsprechend dem makroskopischen Befund zunächst eine mächtige und ziemlich ausgereifte Bindegewebsentwicklung, die am einen Ende der Präparate deutlich die Muskulatur und das Fettgewebe in narbigen Zügen durchsetzt, während die mittleren und die der Schilddrüse zunächst gelegenen noch reichliche Reste von Drüsengewebe, aber sehr verschiedener Erhaltung und Form aufweisen. Einige in Quer- und Schiefschnitten getroffene Arterienäste sind vollkommen bindegewebig verschlossen und besitzen noch die in stark gekräuselter Form erhaltene Elastica interna. Ein anderer Arterienast zeigt eine rekanalisierte Thrombose. Dort, wo die Narbe in die Muskulatur hineinzieht, findet man Andeutungen von atrophischen Kernwucherungen. Nirgends zeigt das Narbengewebe stärkere zellige Durchsetzung irgendwelcher Art mit Wanderzellen. Jede Spur von Eiterung fehlt, auch an Stellen, wo offenbar noch weitere Rückbildungsvorgänge an den eingeschlossenen Drüsen vorhanden sind (s. u.) und Untergang von solchen stattfindet.

Die in der Narbe eingeschlossenen drüsigen Bestandteile zeigen sehr verschiedenartige Beschaffenheit. Teils sind größere Komplexe völlig kernlos, einschließlich des zwischen ihnen gelegenen Bindegewebsgerüstes, und in den noch angedeuteten Follikellichtungen liegt kein Kolloid. Das kavernöse Maschenwerk, welches übrig geblieben ist und meist zusammengefaltete Spalträume zeigt, besteht aus gequollenen hyalinen Bändern, in denen nur selten eingewanderte Fibroblasten zu erkennen sind. Unmittelbar anschließend, können Nester von erhaltenen Drüsenepithelien gefunden werden. Die besterhaltenen zeigen kleine Follikel mit unregelmäßig hohem und uneben angeordnetem Epithel, andeutungsweise Kolloid. Das Stützgerüst wird von reichem, im van Gieson'schen Präparat rotem Faserwerk gebildet. Die Epithelkomplexe verlieren sich in das Narbengewebe unter Einbuße des follikulären Baues und der drüsigen Struktur überhaupt, und finden sich teilweise ganz umschlossen von Narbengewebe (und) offenbar darin zugrunde gehend als winzige Häufchen, kaum als Epithelien erkennbare Zellen. Ganz vereinzelt findet man im Narbengewebe isoliert stehende kolloidgefüllte, größere Follikel. Ein eigenartiger Befund besteht noch in hyalinen Ansammlungen, die in Spalten der Narben von nicht gereiztem Bindegewebe umgeben und frei von Fremdkörperriesenzellen vorgefunden werden. Wahrscheinlich ist es kein liegengebliebenes, ausgequetschtes Kolloid, sondern handelt es sich um größere Lymphthromben. Eines dieser Gebilde zeigt zentrale Verkalkung in ringförmiger Anordnung.

Im ganzen erhält man den Eindruck, daß die Narbe sich nicht etwa an der Oberfläche des resezierten Drüsenstumpfes allein bildet, sondern Restpartien des Stumpfes einbezieht, wobei erhaltene Teile der Drüse zunächst in die neu sich bildende Kapsel eingeschlossen werden. Hierbei kommen Nekrosen ganzer Komplexe zustande, wohl unterstützt durch die in den Präparaten sichtbaren Obliterationen der Gefäße; andere in die Narbe eingeschlossene Teile entgehen der Nekrose und bieten das Bild der kleinstfollikulären, kolloidfreien Schilddrüsensubstanz, wobei die Anordnung in sich verzweigende Sprossen noch wahrscheinlich macht, daß sogar Neubildungsvorgänge mitspielen, die nur durch die umschließenden, sklerotischer werdenden Narben aufgehalten werden. Ein Erhaltenbleiben rein mechanisch versprengter Drüsenkomplexe samt Kolloid in der alten Struktur ist jedenfalls eine Seltenheit.

Beim zweiten Fall handelt es sich um einen 24j. Mann, der infolge eines Hals- und Rückenmarkschusses zur Sektion gekommen ist. 1916 ist eine Strumaresektion vorgenommen worden und dabei rechts der vordere Ast der Thyr. sup. und die Inferior extrafaszial, links nur die Inferior extrafaszial unterbunden worden. Die Präparation der Halsorgane ergibt folgendes (Sektions-Nr. 131/24):

Der rechte Ramus cricothyreoideus ist abnorm stark und anastomosiert mit dem gegenseitigen über dem Isthmus; der vordere Ast der Superior fehlt auf der rechten Seite. Die linke A. thyr. inf. ist an der Kreuzungsstelle mit der Carotis communis in narbiges Gewebe eingeschlossen und an dieser Stelle für eine gewöhnliche Sonde nicht durchgängig, die rechte Thyr. inf. im aufsteigenden und absteigenden Ast mit erhaltenem Lumen.

Mikroskopisch wird die Narbe der Inf. sinistra und die Kapsel des rechten resezierten Lappens untersucht.

Mikroskopische Untersuchung der linken unterbundenen Arteria thyreoidea inf.

Von demselben Falle wurde die seinerzeit unterbundene Inferior der linken Seite mikroskopisch in Längsschnitten untersucht. Der umschlingende Faden bildete ein verkalktes Korn, das von straffem Bindegewebe (ohne Fremdkörperriesenzellen) umschlossen war. Die Bindewebskapsel des Fadens war außen mit der Gefäßwand verwachsen, die Lichtung des Gefäßes verschlossen, die Muskularis und Elastika der Arterie bis zu dieser Stelle verfolgbar. Da das Gefäß durch die Unterbindung auch offenbar gedreht war, liegen in bezug auf die Intima nicht ganz klare Verhältnisse vor.

Auf Serienschnitten verfolgt, ergibt sich, daß vom Arterienstück diesseits der Unterbindung bis zu dem Stück jenseits mit unverändertem Blut gefüllte Spalträume zu finden sind, so daß kein Zweifel darüber möglich ist, daß die Unterbindungsstelle von Blut durchströmt wurde, so sehr auch die Lichtung durch den Faden gedreht, geklemmt und die Wand gefaltet wurde. Davor und dahinter zeigt die Arterie dicke Intima und kräftige Muskulatur.

Von der Strecke diesseits und jenseits der in einer Serie von Flachschnitten untersuchten Unterbindungsstelle wurden Querschnitte angelegt. Diese zeigten weder im proximalen, noch im distalen Teil irgendwelche Veränderungen in der Intima oder in der Media, außer einigen Verkalkungen der Elastika, was in Schilddrüsenarterien nicht auffallend ist.

Mikroskopische Untersuchung der neugebildeten Schilddrüsenkapsel des rechten resezierten Lappens.

Im Bereich der alten Operationsstelle ist der untere Schilddrüsenpol von einer derben, sklerotischen Kapsel umzogen, die erheblich dicker ist als eine normale Kapsel. Im allgemeinen setzt sich das Parenchym mit seinen mit Kolloid gefüllten Follikeln ziemlich scharf von der Kapsel ab. Es sind aber auch Stellen vorhanden, wo sich die Kapsel in Form von Trabekeln hineinsenkt, und wieder solche, wo in der Kapsel selbst Komplexe von Drüsengewebe vorhanden sind. Diese intrakapsulären Teile bestehen zum Unterschied von der übrigen Drüse aus kleinen kolloidgefüllten Follikeln und aus Gruppen von nicht deutlich angeordneten Epithelien. Manchmal ist das Kolloid anscheinend dicker, dunkelrot färbbar mit

einem Stich ins Basophile. Dies sind im allgemeinen Stellen, die von Bindegewebe stark umschlossen sind. Ein Teil der Kapsel ist infolge der Schußverletzung durchblutet. Manchmal erfüllen sehr lange kolloidfreie, engkanälige, drüsige Stränge die Spalten der Kapsel.

Die Kapselverhältnisse nach Heilung der Resektion sind also, abgesehen von der Quantität des Bindegewebes, im allgemeinen dieselben wie an der unberührten Schilddrüse, da ja auch unter normalen Verhältnissen in den Lamellen der Kapsel vereinfachtes Drüsengewebe gefunden wird.

Beim dritten Fall handelt es sich um einen 58j. Mann, der infolge eines malignen Hypernephroms zur Sektion kam. 1920 war der Patient wegen einer Struma retrosternalis rechts operiert worden. Dabei wurde rechts die Art. thyr. sup. ganz unterbunden und die rechte Thyr. inf. intrafaszial, 450 g Gewebe reseziert, der Isthmus durchtrennt und gegen die linke Seite unterbunden. Der linke Lappen wurde mit den Gefäßen intakt gelassen. (Sektions-Protokoll Nr. 86/24.) Im vorliegenden Fall geht die Versorgung des rechten resezierten und von der Blutversorgung abgeschnittenen Lappens durch die Gefäße des linken vor sich, und zwar beteiligen sich daran der R. cricothyr., ein starker Ast der Superior und ein ebensolcher aus der Inferior.

Mikroskopische Untersuchung der neugebildeten Organkapsel an der Stelle der vor 4 Jahren ausgeführten Strumektomie.

Die Befunde sind im allgemeinen dieselben, wie in den auf Ss. 9 u. 10 beschriebenen mit dem Unterschied, daß die Schnitte zufällig eine Stelle getroffen haben, wo ein alter Seidenfaden liegt. Durch denselben sind mikroskopisch größere Teile von Parenchym mit in die neugebildete Kapsel einbezogen worden. Sie enthält im übrigen noch reichliche Komplexe mit soliden Epithelhaufen in sehr derbem, sklerotischem Bindegewebe. Stellenweise ist fast jeder feinste Gewebsspalt von ein paar Drüsenepithelien erfüllt.

Beim letzten Fall handelt es sich um eine 22 j. Büroangestellte, die nach Resektion des rechten Seitenlappens am Tage nach der Operation infolge Herzinsuffizienz zum Exitus kam.

Notizen aus der chirurgischen Krankengeschichte.

1914 wurden bei der Pat. wegen Basedow sämtliche Gefäße unterbunden, und zwar im Mai die rechte Arteria thyreoidea superior und links zwei große Äste der Thyreoidea superior, im Juli beide Art. thyreoideae inferiores extrafaszial. Darauf trat Besserung ein bis 1920, dann wieder geringer Tremor und Exophthalmus, der sich wesentlich steigerte im Oktober 1923. Sie klagte über anhaltendes Herzklopfen, war aufgeregt, schlief unruhig, nahm etwa 3 kg an Körpergewicht ab.

Status: Mäßiger knotiger, dreilappiger Kropf, rechts und links, beim Schlucken aufsteigend, mittelweich, höckrig, schwach pulsierend, gut beweglich, nicht druckempfindlich. Halsumfang 36 cm. Bei genauer Palpation findet man, über beide

obere Pole konvergierend, nach unten verlaufend, beidseits je eine pulsierende, nicht schwirrende Arterie. Kehlkopf normal. Blutdruck 180/70 mm Hg.

Operationsbericht: Rechtsseitiger Kragenschnitt. Starke Blutung, sorgfältige Blutstillung. Präparation des rechten oberen Poles. Es finden sich verschiedene kleinere Gefäße, die über den oberen Pol herunter in den rechten Lappen führen. Eine größere Arterie verläuft, fast von der Medianlinie aus, in den Winkel zwischen rechtem Lappen und Isthmus. Dieser Ast wird ebenfalls ligiert und durchtrennt; darauf wird die rechte Art. thyreoidea inferior extrafaszial aufgesucht. Sie ist ziemlich dick, pulsiert aber kaum. Bei dem hohen Blutdruck müßte die Arterie, wenn noch durchgängig, viel deutlicher pulsieren. Sie wird doppelt unterbunden. Der untere rechte Pol läßt sich relativ leicht entwickeln; der Isthmus wird ligiert und durchtrennt. Am untern Pol finden sich hauptsächlich an der Medialseite noch einzelne kleinere Gefäße, die unterbunden werden. Darauf Resektion des rechten Lappens im Zusammenhang mit dem größeren Teil des ziemlich breiten Isthmus. 70 g Gewebe wird entfernt. Die Blutung ist auf der Schnittfläche ziemlich gering.

Mikroskopische Untersuchung des resezierten Gewebsstückes.

Schnitte aus verschiedenen Teilen des Operationspräparates zeigen überall ein ähnliches Bild. Es wechseln Partien, in denen zahlreiche, verschieden große, mit Eosin sich gutfärbendes Kolloid enthaltende Follikel sich finden, und ohne scharfe Grenze dicht daneben Partien, die aus fast soliden, vollständig kolloidlosen parenchymatösen Wucherungen bestehen. Das Epithel der stark kolloidgefüllten Follikel ist ein regelmäßiges, flach kubisches, das an einzelnen Stellen ins Lumen eintretende Sprossungen zeigt. In den kolloidarmen Partien ist das Epithel ebenfalls kubisch, aber bedeutend höher. Es ist ebenfalls angeordnet zu kleinsten Follikeln, in deren Lumen sich fast überall Epithelsprossen befinden. Nur in ganz wenigen findet sich ein größerer Kolloidtropfen. Im Interstitium finden sich vereinzelte größere Lymphozytenhaufen. Der Gefäßapparat ist ganz spärlich ausgebildet und das Gewebsstück blutarm.

Diagnose: Struma parenchymatosa, partim macro- et microfollicularis colloides, partim parenchymatosa solida, partim fibrosa. Interstitielle Lymphozytenhaufen. E. N. 238/24.

Notizen aus dem Sektionsprotokoll 77/24.

Diagnose: Postoperativer Herztod (Intoxikationstod?) nach Resektion eines Teiles des rechten Schilddrüsenlappens wegen Morbus Basedowii. Parenchymatöse Hypertrophie der übrigen Schilddrüse. Exophthalmus, braune Degeneration und diffuse Degeneration des Myokardes, geringe Stauung der Leber mit Atrophie des Leberrandes. Beginnende hypostatische Pneumonie beider Unterlappen. Verknöcherung der Rippenknorpel. Osteophytose und Osteosklerose des Schädels. Polyp des Mastdarmes. Pigmentierung des Endometriums.

Organgewichte: Länge 156,6 cm, Gewicht 45,4 kg, Herz 290 g, r. Lunge 550 g, l. Lunge 410 g, Milz 130 g, Niere 250 g, Leber 930 g, Gehirn 1350 g, Ovarien 15,5 g, Pankreas 58 g, Nebennieren 13,5 g, Hypophyse 0.75 g, Epiphyse 0.2 g.

Mikroskopische Untersuchung der Organe.

Thymus: zeigt Fettdurchwachsung, jeweils von der Rinde her, sodann erhaltenes Mark und Stellen mit ganz verdichteten Rundzellenanhäufungen, wie pyknotisch (Kunstprodukt?). Pankreas: Im Schwanz ungewöhnlich viele und

ungleich große Inseln, auch zahlreiche Übergangsbilder zu dem durch Verwesung schlecht erhaltenen Parenchym. Im Kopf ebenfalls viele Inseln und Übergangsbilder. Gehirn: Im Bereich des Sehhügels bei H. E.-Färbung unverändert. Ependym regelmäßig. Knochenmark: Gemischtes Mark ohne Lymphfollikelbildung und ohne Keimzentren. Herz: Fragmentation, keine Myokarditis, keine sonstigen Zellinfiltrate. Braune Degeneration. Ausgedehnte, aber nur schwache, feintropfige Verfettung. Ovarien: Ungewöhnlich gefäßreich, mit kleinen Follikelzysten. Eier o. B. Corpora albicantia vorhanden. Niere: o. B.; Verfettung einzelner Epithelien. Leber: Zeigt mäßige Stauung. Keine interstitiellen Veränderungen. Epiphyse und Hypophyse: o. B. Milz: o. B.; Follikel nicht besonders groß.

Mikroskopische Untersuchung der früheren Wundstelle am Stumpf des rechten resezierten Lappens und Stücke des linken Lappens.

Soweit das Gewebe erhalten und gut färbbar ist, zeigt das Parenchym dieselben wechselnden Befunde wie das Operationspräparat (s. oben) und ebenso Stücke aus dem linken, nicht operierten Lappen, nämlich fortwährenden Wechsel zwischen kolloidhaltiger klein- und grobfollikulärer Hyperplasie zu kolloidarmen und kolloidfreien, dem typischen Basedow entsprechenden papillären Umbildungen. Ein Teil des Gewebes, offenbar im Bereich der Quetschwirkung durch die Naht, ist kernlos und teilweise völlig durchblutet. Eine Drüsenstruktur ist daselbst nicht mehr deutlich, dagegen findet man fragmentierte Kerne und angesammelte Leukozyten; die Kolloidkugeln eben noch erkennbar.

Die Halsorgane werden in situ mit Teichmann'scher Masse injiziert auf folgende Weise: zuerst wird die Art. brachialis dextra ligiert, die Spritze in den Truncus anonymus eingesetzt, und Carotis dextra und Subclavia dextra injiziert. Dann die Carotis communis sinistra; zuletzt die Subclavia sinistra, nach vorhergehender Unterbindung der Art. brachialis sinistra. Beide Art. mammariae werden vorerst unterbunden, da sie bei der Eröffnung des Thorax durchschnitten werden. Nach Herausnahme derselben und Unterbindung der durchschnittenen Gefäße wird eine stereoskopische Röntgenaufnahme gemacht (siehe Abb. 2) und das Präparat in Kaiserling gehärtet. Bei der Präparation ergibt sich folgender Befund: der linke Schilddrüsenlappen ist stark vergrößert, sowohl in der Länge, als in der Breite und Tiefe. Der Abstand vom oberen Pol zum unteren beträgt 8 cm. Die Breite 4 cm und die Tiefe (größter Durchmesser) 4 cm. Die Spitze des oberen Poles erreicht den oberen Rand der Cartilago thyreoidea, der untere Pol reicht bis zum 10. Knorpel der Trachea. Der seitliche Rand drängt die Carotis communis in einem sanften Bogen nach außen; dieselbe ist in einer deutlichen Rinne des Seitenlappens eingebettet. Ein Lobus pyramidalis geht vom medialen Teile des Seitenlappens nach aufwärts und endet 7 mm unterhalb des oberen Randes des Schildknorpels. Vom Isthmus ist nur noch ein kleiner Rest vorhanden, der mit dem linken Seitenlappen in Verbindung steht.

Die Oberfläche des vergrößerten Lappens ist unregelmäßig gefurcht, doch erheben sich keine größeren Knoten über die Oberfläche. Rechts ist nur noch ein etwa daumendicker Wulst übrig, der nach oben und unten etwa 2 cm hinter dem linksseitigen zurücksteht. Am Isthmus sowohl, als auch am resezierten Lappen sind zahlreiche Fäden zu erkennen. Auf der Rückseite umgreift der seitliche, linke Lappen vollkommen die Trachea und bedeckt im untern Teil den Pharynx und einen Teil des Ösophagus, verdrängt denselben etwas gegen die rechte Seite.

Die Gefäßversorgung (vgl. Abb. 2 und 3).

Vor allem ist die Menge von Gefäßen auffällig, die beiderseits Ösophagus und Trachea vollständig umgeben. Sie bilden einen fast unentwirrbaren Knäuel vielfach gewundener Gefäße, die in Fettgewebe eingebettet liegen. Diese Gebilde, am untern Pol sichtbar werdend, reichen links und rechts bis 2 cm oberhalb der Bifurkation der Trachea nach abwärts. Sie bilden zuerst auf der hinteren Wand des Ösophagus ein vielfach geschlängeltes Geflecht, mit fast mäandrischen Windungen, bis 2 cm unterhalb der Höhe der Cartilago cricoidea. Am oberen Ende geht das Gebilde in eine unverzweigte Arterie über, die, an dessen lateraler Seite verlaufend, sich in die Rinne zwischen Ösophagus und dem hinteren medialen Rand des Seitenlappens begibt, verläuft darin nach abwärts und senkt sich nach einem Verlauf von 2 cm in die Substanz der Schilddrüse ein, direkt in den untern Pol derselben. Ungefähr in der Mitte des Geflechtes geht ein zweites, stark geschlängeltes Gefäß ab, das, um den unteren Pol herumlaufend, nach einem Verlauf von 2 1/2 cm sich ebenfalls in den untern Pol einsenkt. Gespeist wird dieses tiefste Netz von einem stark gewundenen Ast der Art. thyreoidea inferior. Schneiden wir den Ösophagus auf, so sehen wir das Geflecht durch die Mukosa durchschimmern; feinste Ästchen reichen bis in dieselbe hinein. Auf der Vorderseite des Ösophagus, innerhalb der Muskularis erstreckt sich ein zweites Gefäßnetz, das von feineren Gefäßschlingen gebildet wird und mit einer stärkeren, gerade nach aufwärts steigenden Arterie endet, die bis in die Höhe des Krikoidknorpels aufsteigt und sehr wahrscheinlich mit den laryngealen Gefäßen anastomosiert. Gespeist wird dieses Geflecht ebenfalls durch zwei Äste der Thyreoidea inferior. Auf der Pars membranacea der Trachea liegt das dritte der etagenartig übereinanderliegenden Gefäßnetze und setzt sich aus einer starken Arterie zusammen, die aus dem rechtsseitigen Konvolut kommt und aus Ästen, die, aus dem linken Knäuel kommend, zuerst am seitlichen Rand der Trachea nach vorn treten, dann umbiegen und gegen die Hinterfläche der Trachea verlaufen.

Die beiden seitlichen Gefäßkonvolute sind folgendermaßen zusammengesetzt: Das rechte wird von drei verschiedenen Gefäßen gespeist. Das unterste, zuführende Gefäß kann nicht mit Sicherheit identifiziert werden, da das Präparat nicht genügend weit nach unten reicht. Jedoch ist es sehr wahrscheinlich ein bronchiales Gefäß, das aus der Aorta thoracica kommen muß, denn es verläuft von der Bifurkation der Trachea an der seitlichen Wand derselben nach aufwärts und bildet die untersten Schlingen des Knäuels. Es tritt am lateralen Umfang des rechten Hauptbronchus in Beziehung zur Pleura und zur Vena azygos. Das Kaliber des Gefäßes ist so groß, wie dasjenige der später zu beschreibenden Arterie, die im Bogen hinter der Art. thyreoidea inferior ebenfalls zu dem Gefäßkonvolut gelangt. Die zweite, zuführende Arterie entspringt der Subclavia dextra vom hinteren Umfang, etwa 3 mm vor dem Abgang der Vertebralis, teilt sich nach Verlauf von 1 1/2 cm in zwei starke Äste, und diese wiederum in mehrere Zweige, die mannigfache Schlingen bilden. Der dritte, stärkste Ast entspringt ebenfalls aus der Subclavia dextra, gemeinsam mit einer kleineren Arterie, 1 mm distalwärts der Vertebralis. Er teilt sich nach längerem Verlauf in drei gleich starke Äste, die, stark gewunden, in der Bildung des Knäuels aufgehen.

Das linke Konvolut wird ausschließlich von zahlreichen Ästen der Art. thyr. inf. sinistra gebildet und formt mit den vielfach geschlungenen und anastomosierenden Gefäßen eine Pyramide, die kappenförmig dem unteren Pol des linken

Abb. 2.

seitlichen Schilddrüsenlappens aufsitzt und speist, wie der rechte, die schon erwähnten, etagenförmig übereinanderliegenden Gefäßnetze des Osophagus und der Trachea. Durch dieselben stehen beide Knäuel in ausgiebiger Verbindung mit-

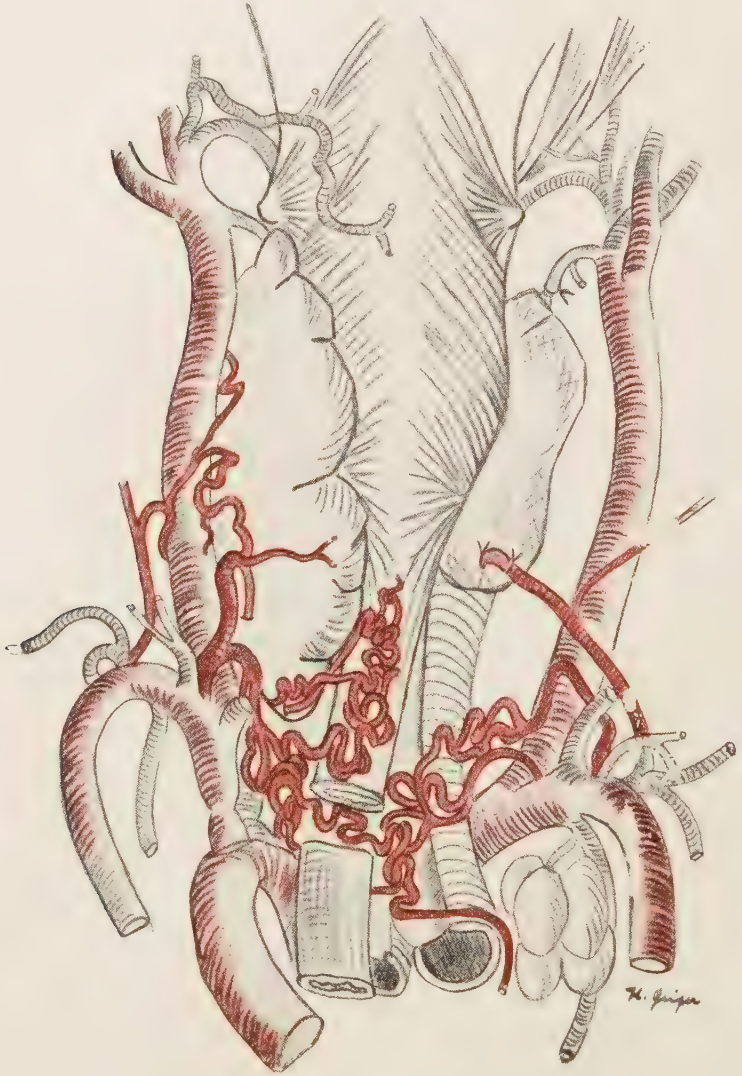

Abb. 3. Präparat von der Rückfläche aus gezeichnet.

einander, somit auch beide Arteriae subclaviae indirekt und die Aorta thoracica durch die oben erwähnte Bronchialarterie.

Der besseren Übersicht halber sind zuerst diese sonderbaren Gebilde beschrieben worden und es soll, daran anschließend, die linke, dann erst die rechte Seite erledigt werden.

Wenden wir uns wieder an die Rückfläche des Präparates. Wir sehen den Arcus aortae in typischem Bogen hinter dem linken Hauptbronchus herabsteigen. In der Höhe der Bifurkation entspringen zwei kleine Gefäße aus ihm und erreichen nach kurzem Verlauf den Ösophagus, etwas höher ein drittes kleines Gefäß, das an die seitliche Wand der Trachea verläuft und sich dahin einsenkt. Auch diese Gefäße stehen in Verbindung mit dem oben beschriebenen Gefäßkonvolut.

Aus der Art. subclavia sinistra entspringen als erster Ast die Art. vertebralis (typischer Verlauf), als zweiter Ast von der Konvexität des Bogens der Truncus thyreocervicalis.

Unmittelbar nach dem Ursprung ist er geteilt in die Art. thyreoidea inferior. Sie ist etwa 1 cm lang, verläuft im Bogen hinter der Carotis communis medianwärts an den Unterlappen und zwar erreicht sie denselben 1 cm oberhalb des unteren Poles. In den meisten Fällen tritt sie zwischen dem unteren und dem mittleren Drittel an die Drüse, liegt also hier auffallend tief. Auch ist sie abnorm kurz.

Das etwa 4 mm starke Gefäß teilt sich vor dem Eintritt in die Schilddrüse in einen aufsteigenden und einen absteigenden Ast, beide gleich stark und beiderseits gleicher Astwinkel.

Der obere Ast, 15 mm lang, verläuft auf der Schilddrüse senkrecht nach oben, das Ende ist medianwärts gewendet und teilt sich unter flachem Winkel in zwei Äste, von denen der aufsteigende etwas dünner ist, als der absteigende, der letztere ist nicht injiziert. Er verläuft auf der Schilddrüse abwärts, etwa 12 mm, und senkt sich in die Drüsensubstanz ein.

Der aufsteigende Ast verläuft außerhalb der Kapsel, geschlängelt, in der Furche zwischen Schilddrüse und Carotis communis und teilt sich in zwei Äste, von denen der eine mit einer Arterie anastomosiert, die von vorne her um den hinteren Umfang der Carotis communis schräg aufwärts verläuft und mit einer Arterie anastomosiert, die, aus der Subklavia kommend, sich in der Muskulatur verzweigt. Weit rhin geht diese Arterie Beziehungen ein mit einem Ast der Thyr. sup. und den Gefäßen am unteren Pol, wie aus Abb. 3 und 4 ersichtlich ist.

Der andere wendet sich in spitzem Bogen wieder nach unten und verliert sich, wenig verzweigt, im Bindegewebe der Gefäßscheide und der Schilddrüsenkapsel.

Unmittelbar neben der obenerwähnten, flachwinkligen Teilung geht vom hinteren Umfang des aufsteigenden Astes ein kleines Gefäß ab, das ungefähr horizontal, etwas geschlängelt, außerhalb der Kapsel hinter der Schilddrüse medianwärts verläuft und abgeschnitten endet.

Der untere Ast verläuft geschlängelt an die linke Seite der Trachea und bildet das früher geschilderte, linksseitige Konvolut. Nach Verlauf von 20 mm geht der erwähnte Ast an die Hinterseite des Ösophagus, nach weiteren 10 mm ein Ast an das Netz in der vorderen Ösophaguswand und noch weiter distal der starke Ast in das Netz auf der Pars membranacea der Trachea ab.

Aus dem Truncus thyreocervicalis sinister entspringen zwei aufsteigende Arterien, die nach einem Verlauf von etwa 15—20 mm unterbunden enden. Die Mammaria interna sinistra steht in keiner erkennbaren Beziehung zur Schilddrüse.

Aus dem vorderen Umfang der linken Subklavia auf gleicher Höhe wie die Mammaria interna entspringt ein 5 mm dicker, 3 mm langer Stamm. Er gibt einen Ast ab, 2 mm dick, der lateral von der Carotis communis aufwärts verläuft und $2^1/_2$ cm über seinem Ursprung einen Ast an den hinteren Umfang der Carotis

communis abgibt. Dieser teilt sich seinerseits in 2 Äste, von denen der eine hinter der Karotis aufwärts und medianwärts verläuft und mit dem früher beschriebenen, aufsteigenden Ast aus der Thyr. inf. anastomosiert.

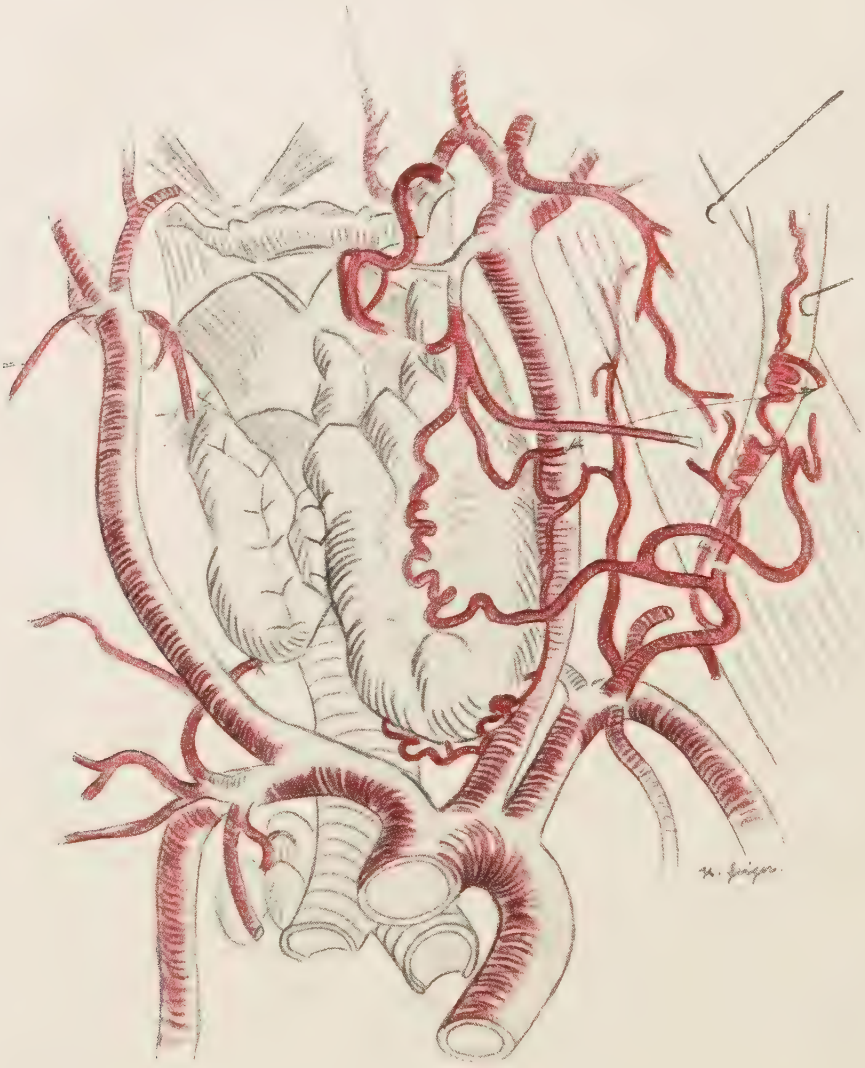

Abb. 4. Präparat von vorn gesehen. M. sternocleidomastoideus umgelegt und auf die Seite gezogen.

Der andere verläuft um die Karotis nach vorn und gibt Äste einerseits in ein Drüsenpaket, anderseits an die Schilddrüse und besitzt Anastomosen nach unten mit dem Konvolut der linken Seite am unteren Schilddrüsenpol. Der Stamm dieses Gefäßes verläuft aufwärts, in der Höhe des oberen Viertels der Carotis communis, stark geschlängelt. Dort gibt er einen aufsteigenden, gut mm-dicken

Ast ab, der am hinteren Rand des M. sternocleido während der Injektion unterbunden werden mußte. Die Cervicalis superficialis entspringt mit einer weiteren Arterie gemeinsam aus einem 4 mm dicken Stamm. Sie gibt nach einem Verlauf von 2 cm einen 2 mm dicken Ast ab, der während der Injektion unterbunden wurde, nach weiteren 10 mm einen Ast in den M. sternocleido, nach weiteren 10 mm einen stark geschlängelten, links von der Medianlinie aufsteigenden, im Röntgenbild gut sichtbaren Ast, der über die Vorderfläche des linken Lappens nach aufwärts verläuft. Etwa 5 mm über dem kurz abgeschnittenen und unterbundenen ersten Ast verläuft ein stark geschlängeltes Gefäß von etwa 2 mm Durchmesser gegen die Zwischensehne des M. omohyoideus. Dieses Gefäß dürfte dem normalen Hauptstamm der Arterie entsprechen. Es anastomosiert mit dem vorderen Ast der Thyr. sup. Eine weitere Arterie, sehr wahrscheinlich aus der Cervicalis superficialis, tritt in das unterste Viertel des M. sternocleido ein und anastomosiert mit den anderen Muskelästen.

Äste der Carotis externa.

Art. thyr. sup. Der Stamm ist nicht injiziert, ist sehr dick, doch das Lumen sehr eng. Ein vorderer Ast läuft als R. sternocleido weiter, ist abnorm stark (2,5 mm). Ein anderer anastomosiert mit dem über die Schilddrüse aufsteigenden, geschlängelten Gefäß, ein weiterer Ast anastomosiert mit der Cervicalis superficialis und mit dem schon beschriebenen Gefäß, das um die Carotis communis herumläuft (siehe Abb. 3 und 4).

Arteria sternocleidomastoidea. Abnorm stark, 3 mm dick, entspringt aus der Carotis externa, etwa 3 mm nach der Teilung der Carotis communis.

Die Arteria maxillaris und lingualis entspringen aus einem gemeinsamen Stamm. Die Lingualis gibt nach 10 mm einen 2,5 mm dicken R. hyoideus ab, der stark geschlängelt, über das große Zungenbeinhorn herunter auf der Membrana hyothyr. verläuft und mit der Thyr. sup. anastomosiert. Ein feines Ästchen tritt durch die Membrana hyothyr. und anastomosiert mit den laryngealen Gefäßen.

Äste der Subclavia dextra.

Die Vertebralis ist typisch, wird abgebunden. 3 mm lateral davon entspringt ein 3 mm langer Stamm. Derselbe teilt sich in 2 gleich starke Äste. Der laterale teilt sich nach einem Verlauf von 5 mm abermals, ein Zweig verläuft, die Richtung des Astes fortsetzend, lateralwärts und aufwärts, und setzt sich in einen bei der Präparation durchschnittenen Ast fort, der zwischen zwei Stämmen des Plexus brachialis durchtritt und sich in den Muskeln verliert. Dieses Gefäß ist aber viel dünner, als eine typische Transversa colli. Der zweite, etwas stärkere Zweig könnte eine Cervicalis profunda sein, ist jedoch kurz abgeschnitten.

Der mediale Ast verläuft in kranialwärts konvexem Bogen medianwärts, liegt hinter der Thyr. inf. und vor der Vertebralis, teilt sich lateral von der Trachea in 3 ziemlich gleich starke Äste, die außerordentlich stark geschlängelt sind, wie es bei der Beschreibung der Konvolute schon erwähnt wurde. Zwei von ihnen verlaufen nach vorne, der dritte medial abwärts, zu dem Konvolut von Gefäßen in der Rinne zwischen Ösophagus und Trachea, zum Teil an der Hinterwand der Trachea um eine in Fettgewebe eingebettete, etwa 2 cm messende Lymphdrüse herum. In das nämliche Konvolut geht eine weitere Arterie ein, die ihren Ursprung am hinteren Umfang der Subklavia medial von der Vertebralis nimmt und gleichfalls in enge Windungen gelegt ist. Von unten her gelangt eine gleichfalls geschlängelte Arterie an das Konvolut, sie ist bis an das Ende

des Präparates an die Bifurkation der Trachea zu verfolgen und tritt am lateralen Umfang des rechten Hauptbronchus in Beziehung zur Pleura und zur Vena azygos. Das Kaliber des Gefäßes ist so groß, wie dasjenige des im Bogen hinter der Thyr. inf. zum Konvolut gelangenden medialen Astes, wie schon erwähnt wurde.

Die Art. thyr. inf. dextra entspringt aus einem Truncus thyreocervicalis in typischer Weise und verläuft im Bogen hinter der Carotis communis an den unteren Pol. Sie ist doppelt ligiert, etwa 1 cm vor dem Eintritt in den unteren Pol des resezierten Lappens und ist im Präparat nicht von starkem Kaliber (2 mm). Von der Konvexität des Bogens geht eine typische Cervicalis ascendens ab.

Die 3 mm starke Cervicalis superficialis entspringt an der Basis des Truncus thyreocervicalis, verläuft 3 cm weit oberflächlich zu den Ästen des Plexus brachialis und endet in der Muskulatur, ohne mit der Versorgung der Schilddrüse etwas zu tun zu haben.

Die Transversa scapulae entspringt gemeinsam mit der Cervicalis superficialis, auch aus dem Truncus thyreocervicalis. Sie gibt nach 15 mm Verlauf einen kräftigen Ast ab, nach weiteren 10 mm 2 weitere Äste, die ebenfalls in keiner Beziehung zur Schilddrüse stehen.

Der Ursprung der Mammaria interna dextra ist typisch. Unmittelbar nach demselben gibt sie einen Ast ab von 2 mm Durchmesser, der stark geschlängelt zu einem Drüsenpaket verläuft, welches hinter den großen Venen an der Vorderfläche und am rechten Umfang der Trachea und des rechten Hauptbronchus, sowie am rechten Umfang der Aorta ascendens gelegen ist.

Die Thyr. sup. dextra ist kräftig, etwa 3 mm dick, und ist am oberen Pol unterbunden. Sie entsendet 7 mm nach ihrem Ursprung einen $1^1/_2$ mm dicken R. sternocleido. Die Arteria sternocleido aus der Carotis externa ist gleichfalls auffallend stark, jedoch sind keine Beziehungen zur Schilddrüse nachzuweisen.

Die Maxillaris externa und Lingualis entspringen, wie links aus einem gemeinsamen, 8 mm langen Stamm, 3 mm oberhalb der Thyr. sup. aus der Carotis externa. Aus dem Truncus communis entspringt ein kräftiger, aufsteigender Ast, wahrscheinlich die Arteria palatina ascendens. Die Art. lingualis entsendet unmittelbar vor dem Eintritt unter den Hyoglossus einen R. hyoideus, der kaum stärker ist als in der Norm. Er versorgt die Muskelansätze am Körper des Zungenbeines. Anastomosen mit entfernteren Gefäßen sind nicht nachweisbar.

An dieser Stelle möchte ich Herrn Prof. Hotz für die freundliche Überlassung der Krankengeschichten, Herrn Privatdozent Dr. Lüdin für die Anfertigung der Röntgenplatten, und Herrn Prof. Ludwig für die Ausführung der Injektion des Basedowfalles meinen herzlichen Dank aussprechen.

Werfen wir einen Blick auf die Zeichnungen, so muß uns der Gefäßreichtum an den unteren Polen auffallen. Trotz der nunmehrigen scheinbaren Persistenz beider Inferiores hat sich ein reichlich anastomosierendes

Konvolut von Gefäßen gebildet, das durchaus nicht den Eindruck von Zweckmäßigkeit erweckt. Doch wird uns der Vorgang sogleich klar, wenn wir annehmen, daß längere Zeit nach der Unterbindung keine Inferiores bestanden haben und das Blut somit andere Wege gesucht hat um zur Schilddrüse zu gelangen. Zuletzt ist es gar nicht sicher, ob die linke Inferior, wie wir sie jetzt vor Augen haben, wirklich die ursprüngliche ist, denn der Stamm ist ausnehmend kurz und die Eintrittsstelle außergewöhnlich weit nach unten verlagert, so daß man eher den Eindruck gewinnt, es könnte ein kollaterales Gefäß sein, das uns jetzt als Inferior imponiert, und daß die ursprüngliche Inferior an der Stelle gelegen habe, an der sich jetzt der aufsteigende Ast in seine Äste aufteilt. Vergleichen wir die linke Seite mit der rechten, dann scheint diese Erklärung die wahrscheinlichere zu sein. Wir wissen ja, daß die Stromgeschwindigkeit im proximalen Teil einer unterbundenen Arterie gleich Null wird, bis zu der Stelle an der die erste Kollaterale abgeht und daß ein Gefäß bindegewebig obliteriert, wenn die Stromgeschwindigkeit Null wird (Nabelarterien, Ductus Botalli).

Der untere Ast der Inferior sinistra, den wir in der Beschreibung so genannt haben, macht viel mehr den Eindruck einer stark erweiterten Kollateralen der ursprünglichen Inferior, geht er doch keine unmittelbaren Beziehungen zum unteren Schilddrüsenpol ein, während der aufsteigende Ast wahrscheinlich die ursprüngliche Inferior darstellt, die später durch irgendeinen Vorgang wieder durchgängig geworden ist. Rechts scheint dagegen die Inferior in ihrer alten Form erhalten zu sein, und es muß sich bald nach der Unterbindung die Zirkulation wieder eingestellt haben, da sich keine nennenswerten Kollateralbahnen gebildet haben.

Welche Bahnen benützt nun das Blut, um zum linken Schilddrüsenlappen zu gelangen? Ich glaube auf eine lange Beschreibung verzichten zu dürfen, um Wiederholungen zu vermeiden, denn diese Möglichkeiten können alle viel schneller und klarer aus den beiden Abbildungen ersehen werden. Man beachte nur die Gefäße aus der rechten Subklavia, die Bronchialarterie aus der Aorta thoracica, die Gefäße aus der linken Subklavia und die beschriebenen Arterien aus dem Arcus aortae, die starken Arterien im Gebiet des M. sternocleido, den starken R. hyoideus der Lingualis und die abnorm starke Pharyngea ascendens.

Folgende Fragen werden wir uns bei der Betrachtung des Präparates stellen müssen:

Wie entsteht ein Kollateralkreislauf?

Wie erklären wir uns die starke Schlängelung und Konvolutbildung?

Warum haben sich hauptsächlich die Gefäße am unteren Pol erweitert, und nicht im gleichen Maße die anderen Gefäße, z. B. der Laryngealgefäßbogen, der nicht einmal injiziert ist?

Warum ist meistens bei Strumen die Inferior stärker als die Superior, bedeutet doch diese nach den meisten Autoren das Hauptgefäß der Schilddrüse?

Thoma will die Bildung eines Kollateralkreislaufes allein aus hämodynamischen Gesetzmäßigkeiten heraus, unabhängig von der Einwirkung der zerebrospinalen vasomotorischen Zentren, doch beeinflußt von den in der Gefäßwand gelegenen Zentren, erklären. Er sieht in dem Vorgang keinen Anpassungsvorgang, sondern eine rein physikalische Tatsache. Nach ihm ist das Wachstum des queren Durchmessers, also des Umfanges der Gefäßlichtung, abhängig von der Geschwindigkeit des Blutstromes. Dasselbe beginnt, sobald die Stromgeschwindigkeit der nahe an der Gefäßwand strömenden Blutschichten einen Schwellenwert überschreitet, und ist innerhalb gewisser Grenzen ein um so rascheres, je mehr die Stromgeschwindigkeit über den Schwellenwert hinaus zunimmt. Die Zunahme der Stromgeschwindigkeit geschieht nicht infolge erhöhten Druckes im proximalen Teil des unterbundenen Gefäßes, sondern das Gefälle in den Kollateralen nimmt zu, da der Druck im anämischen Kapillarbezirk gesunken ist. Dieser Zirkulus, Zunahme der Stromgeschwindigkeit und Wachstum des Lumens, bleibt so lange bestehen, bis die Stromwiderstände im Kapillarbezirk eine Zunahme der Stromgeschwindigkeit nicht mehr zulassen. Daß es nicht der erhöhte Blutdruck ist, der zur Erweiterung der Kollateralen führt, erhellt daraus, daß nur die als Kollateralen tätigen Bahnen eine Erweiterung erfahren, während alle übrigen Arterienzweige, auch wenn sie im proximalen Teil näher der Ligaturstelle entspringen, unverändert bleiben.

Nach den Anschauungen Roux' ist diese rein physikalische Erklärung des Wachstums der Kollateralen nicht ausreichend. Es wirken noch andere Faktoren mit, nämlich Impulse, die in Form von funktionellen oder formativen Reizen vom Verbrauch des Parenchymes abhängig sind, denn nach Oppel würde die Stromgeschwindigkeit bald nachlassen und der Prozeß würde mit einer Verengerung der Venen, nicht mit einer Erweiterung der Arterien endigen.

Primär ist die nach Unterbindung eintretende Verlangsamung oder Aufhebung der Strömung im zugehörigen Kapillargebiet. Dies bewirkt Nahrungsmangel im betreffenden Parenchym und löst einen Regulationsmechanismus aus, der auf nervösem Wege den Gefäßen übermittelt wird, dem Verbrauch im Parenchym angepaßt ist und eine starke Erweiterung gewisser Gefäße bewirkt. Diese andauernde Erweiterung und

Dehnung stellt aber vermehrte Anforderungen an die Gefäßwand, und diese wird, zuerst nur funktionell jetzt auch gestaltlich (durch Hypertrophie der Wandung) an die Mehrleistung angepaßt. Wir haben also zuerst einen neuromuskulären, dann einen gestaltenden Regulationsmechanismus. Die zunehmende Stromgeschwindigkeit und der erhöhte Druck in den Kollateralen tragen zur Hypertrophie bei.

Thoma gibt uns eine sehr einleuchtende Erklärung der Schlängelung. Bei der Bildung eines Kollateralkreislaufes werden die Bahnen, die dem Blutstrom den geringsten Widerstand entgegensetzen, erweitert werden, und diese werden sich aus Gefäßbahnen zusammensetzen, die zusammengenommen keineswegs einen geraden Verlauf besitzen. Für einige unserer geschlängelten Kollateralen würde die Erklärung genügen, doch die Schlängelung auf dem Ösophagus und der Trachea müssen wir uns anders entstanden denken. Das Längenwachstum eines Gefäßes wird durch den Reiz des Zuges der benachbarten Gewebe ausgelöst und so lange fortgesetzt, bis diese Zugwirkungen von außen wieder gleich Null sind. Die erweiterten Gefäße auf dem Ösophagus und der Trachea sind sehr häufigen Dehnungen und Verkürzungen in der Längsrichtung ausgesetzt, werden daher stark in die Länge wachsen müssen, bis der mittlere Wert der äußeren Zugwirkungen wieder gleich Null sein wird.

Hiermit sind aber die Konvolute beiderseits der Trachea und des Ösophagus noch nicht erklärt, denn diese werden nicht gedehnt, auch nicht durch Muskelbewegungen gezerrt, sondern liegen in sehr lockerem Fettgewebe eingebettet. Thoma nimmt bei der Bildung eines Angioma oder eines Aneurysma cirsoideum, dem unsere Konvolute sehr ähneln, krankhafte Veränderungen der histologisch unveränderten Wand an. „Man könnte annehmen", so sagt er, „daß, entsprechend dem krankhaften physikalischen Verhalten des Gewebes, die verschiedenen Schwellenwerte der Stromgeschwindigkeit und der Spannung, von welchen das Wachstum der Gefäßwand abhängig ist, bei dem Aneurysma und wohl auch bei dem Angiom herabgesetzt sind."

Roux erklärt die Schlängelung auf andere Art. Bei Unterbindung größerer Stämme wird offenbar die sekundäre Drucksteigerung in den Kollateralen so stark, daß durch Dehnung der Längselemente Schlängelung erfolgt, wonach an diese Dehnung durch Einlagerung neuer Teile in der Längsrichtung sehr erhebliche gestaltliche Anpassung stattfindet.

Er nimmt an, daß im vorgeschritteneren Alter die gestaltliche Anpassung der Weite des Gefäßes nicht mehr so leicht aktivierbar ist, wie

beim Embryo oder beim heranwachsenden Individuum, um in sehr abnormen Verhältnissen zur dimensional beschränkten Aktivitätshypertrophie auszureichen. Auch tritt bei der Unterbindung die ganze ursächliche Änderung auf einmal ein, während bei den embryonalen Variationen der Blutgefäße die abnormen Änderungen erst mit dem Wachstum des Individuums sich steigern.

Zur dritten Frage möchte ich folgendes bemerken: Es hat doch den Anschein, wie wenn hier im lockeren Fett- und Bindegewebe die günstigsten Bedingungen zur Ausbildung eines Kollateralkreislaufes realisiert seien, da auch schon normalerweise, wie ich bei meinen hier nicht näher geschilderten Injektionsversuchen immer wieder konstatieren konnte, reichlich Gefäße vorhanden sind.

Zur Frage, warum bei Strumen die Inferior meist stärker als die Superior gefunden wird, möchte ich folgende Erklärung zu geben versuchen. Die wachsende Drüse benötigt mehr Blut. Infolgedessen werden die Gefäße sich an die vermehrte Blutmenge anpassen müssen. Wo sind nun die günstigsten Verhältnisse dafür gegeben? Die Ablenkung des Blutstrahles aus der Carotis externa in die Thyreoidea superior ist sehr stark, dabei müssen Wirbel entstehen; somit geht Energie verloren. Die Ablenkung des Blutstromes aus der Subklavia in die Thyreoidea inferior beträgt viel weniger und geschieht viel allmählicher. Der Körper arbeitet aber immer nach den Gesetzen des geringsten Energieverbrauches. Demgemäß wird das Blut den Weg mit den geringsten Widerständen wählen, also die Inferior.

Aus den wenigen Fällen glaube ich schon sagen zu können, daß sich bei Unterbindung nur einzelner Arterien ein Kollateralkreislauf herstellen wird durch die Anastomosen auf der Drüse selbst, und daß bei bloßer Unterbindung aller 4 Hauptarterien sowohl die retroglandulären als auch die präglandulären Anastomosen zu Kollateralen ausgeweitet werden, während bei Unterbindung aller Gefäße mit anschließender Resektion wohl mehr die retroglandulären Gefäße beansprucht werden, da bei der Operation die kleinen geraden Halsmuskeln nicht im Zusammenhang mit der Schilddrüse gelassen werden können und wohl oft die zarten Gefäße durchgerissen, hingegen die hinteren geschont werden.

Was die alleinige Unterbindung der Gefäße betrifft, so möchte ich bemerken, daß wir die ligierte Arterie nachträglich durchgängig gefunden haben, wie auch Lommel in einem Fall berichtet, und an Tierversuchen festgestellt wurde. Es dürfte also die bloße Unterbindung nur momentan genügen und das sicherste die Durchtrennung sein.

Literatur.

Alamartine, Effets de la ligature des artères du corps thyroide sur la structure de cette glande. Presse méd. 1911, T. XXXV. — *Begoune, Anna,* zit. nach Delore et Alamartine. — *Berard* et *Destot,* zit. nach Delore et Alamartine. — *Billroth,* Über die Ligatur der Schilddrüsenarterien behufs Einleitung der Atrophie von Kröpfen. W. kl. W. 1888, Nr. 1. — *Blizzard,* zit. nach Pettenkofer, S. 281. — *Böse* und *Lorenz,* zit. nach Max Grasmann. — *Cruveilhier,* zit. nach Delore und Alamartine. — *Delore* et *Alamartine,* La ligature des artères thyroidiennes, Rev. de chir. 1911, XCV. — *Eiselsberg,* zit. nach Max Grasmann, S. 122. — *Enderlen* und *Hotz,* Beiträge zur Anatomie der Struma und Kropfoperation. Zschr. f. angew. Anat. u. Konstitut. 1918, Bd. III. — *Enochin,* Über Arterienunterbindungen bei Kröpfen. Arch. f. klin. Chir. Bd. LXXX (XLIII), 1906. — *Ewald,* Hochenegg, Lehrbuch der speziellen Chirurgie. Bd. I: Chirurgische Erkrankungen der Schilddrüse (zit.). — *Fuhr,* zit. Arch. f. exp. Pathol. u. Pharmakol. Bd. XXI, H. 5/6. — *Geis,* zit. nach Karl Grasmann. — *Gérard-Marchand,* zit. nach Delore et Alamartine. — *Ginzburg,* zit. nach Max Grasmann, S. 720. — *Giordano* and *Caylor,* Histologic study of the effect of ligation of the thyroid vessels in exophthalmic goitre. Surg. Gyn. and Obstetr. 1923 (36). — *Grasmann, Karl,* Anat. und chirurg. Studien über die Epithelkörperchen. Arch. f. klin. Chir. Bd. CXXIV, 1923. — *Grasmann, Max,* Zur postop. Tetanie und deren Verhütung. Ebenda Bd. CXXII, 1923. — *Halsted* und *Evans,* zit. nach Karl Grasmann. — *Hotz,* Result. doppelseit. Strumektomie. Zbl. f. Chir. Bd. XLVII, 1920. — *Hyrtl,* zit. nach Delore et Alamartine. — *Jäger-Luroth,* zit. nach Delore et Alamartine. — *Kausch,* zit. nach Max Grasmann. Bd. CXXII. — *Kocher,* zit. Ebenda. — *König,* zit. Ebenda S. 720. — *Kreuter,* Zur Frage der Unterbindung sämtlicher Arterien bei Kropfoperationen. Zbl. f. Chir. Bd. XLVII, 1920. — *Kummer,* zit. nach Max Grasmann, S. 720. — *Landström,* Über Morb. Basedow, anat. und chirurg. Studie (zit.). Nord. med. Arch. 1907. — *Lange,* zit. nach Pettenkofer, S. 281. — *Lobenhoffer,* Über die Unterbindung der 4 Schilddrüsenarterien. Zbl. f. Chir. Bd. XLIII, 1920. — *Latarjet* et *Alamartine,* Note sur la vascularisation artérielle du corps thyroide de l'homme. Lyon méd. T. CXV, 1910. — *Lommel,* Über Resultate der Strumektomie nach de Quervain. Zbl. f. Chir. 1920, Nr. 48. — *Madlener,* Über die Unterbindung der 4 Schilddrüsenarterien bei der Kropfoperation. Zbl. f. Chir. Bd. XLVII, 1920. — *Majo,* Studies on the vascular system of the thyroid gland. Am. J. Anat. Vol. IV, 1909. — *Mastin,* The blood suppley of the thyroid gland and its surgical signification. Surg. Gyn. and Obstetr. 1923, XXXVI. — *Melchior,* Neuere Fragestellung zur Tetanie. Arch. f. klin. Chir. Bd. CXXVI, 1923. — *Mikulicz,* Beitrag zur Operation des Kropfes. W. m. W. 1886, Nr. 1, 2, 3, 4. — *Muys,* zit. nach Pettenkofer, S. 281. — *Obalinski,* zit. Ebenda. — *Oppel,* Über die gestaltl. Anpassung der Blutgefäße unter Berücksichtigung der funktionellen Transplant. Vorträge und Aufsätze über die Entwicklungsmechanik der Organismen, H. 10, 1910. — *Pettenkofer,* Beitrag zur operativen Behandlung zweiseitiger Strumen, Beitr. zur klin. Chir. Bd. XCIII, S. 275, 1914. — *Porta,* zit. nach Pettenkofer, S. 281. — *Quain,* zit. nach Karl Grasmann. — *De Quervain,* „Le Goitre", Genève „Atar" 1924. — *Derselbe,* Zur Technik der Kropfoperation. D. Zschr. f. Chir. Bd. CXVI, 1912. — *Riedel,* zit nach Max Grasmann, S. 720. — *Rydygier,* Zur Behandlung des Kropfes durch Unterbindung der zuführenden Arterien. W. m. W.

1888, Nr. 49, 50. — *Sappey,* zit. nach Delore et Alamartine. — *Schlosser*, zit. nach Max Grasmann, S. 720. — *Stahnke,* Zur Histologie und Klinik jugendlicher Strumen. Arch. f. klin. Chir. Bd. CXXV, 1923. — *Streckeisen,* Beiträge zur Morphologie der Schilddrüse, Virch. Arch. 103, 1886. — *Streissler,* Zur Technik der Strumektomie. Arch. f. klin. Chir. Bd. CXXI, 1922. — *Sudeck,* Chirurg. Behandlung des Basedow. Ebenda Bd. CXVI, 1921. — *Thoma,* Über die Histomechanik des Gefäßsystems und die Pathogenese der Angiosklerose. Virch. Arch. Bd. CCIV, 1911. — *Trendelenburg,* zit. nach Pettenkofer, S. 281. — *Walther,* zit. Ebenda. — *Wölfler,* Die operat. Behandlung des Kropfes durch Unterbindung der zuführenden Arterien. W. m. W. 1886, Nr. 29, 30. — *Derselbe,* Zur Unterbindung der Art. thyr. inf. beim Kropfe. Ebenda 1887, Nr. 6. — *Derselbe,* Zur chirurg. Anatomie und Pathologie des Kropfes und Nebenkropfes. Arch. f. klin. Chir. Bd. XL, 1890.